Über Corneoscleralcysten

Inaugural-Dissertation

zur

Erlangung der Doktorwürde

der

medizinischen Fakultät der Universität Rostock

vorgelegt

von

Peter Loevenich

aus **Köln**

ACAD. LUGD. BAT. BIBL.

Mit 2 Tafeln

Rostock

Rats- und Universitäts-Buchdruckerei von Adlers Erben, G. m. b. H.

1911

Diss Rostock 1911

42320

Gedruckt mit Genehmigung der medizinischen Fakultät zu Rostock.

Referent: Professor Dr. Peters.

Meinen lieben Eltern

in Liebe und Dankbarkeit gewidmet.

Digitized by the Internet Archive
in 2026

https://archive.org/details/IA41551525_0068

Die Cysten der Hornhaut und der benachbarten Sclera gelten auch heute noch als selten, obwohl in den letzten Jahren mehrere Fälle neu beschrieben worden sind. Es dürfte daher die Mitteilung eines einschlägigen Falles schon der Seltenheit wegen gerechtfertigt sein. Die Durchsicht der einschlägigen Literatur ergibt aber auch, daß über die Entstehung und damit auch über die Einteilung der verschiedenen Arten der Cysten die Anschauungen noch nicht vollständig geklärt sind.

In der aus dem Jahre 1903 stammenden Arbeit von Tertsch werden die Cysten der Hornhaut eingeteilt in Cysten der Hornhautoberfläche, des Stromas und der Hinterfläche. Diesem Einteilungsprinzip folgend, wollen wir eine kurze Übersicht geben über die bisher bekannt gewordenen Fälle. Fassen wir den Begriff der Cystenbildung in dem Sinne auf, daß Cyste gleichbedeutend mit Hohlraum ist, dann müssen wir mit Tertsch bei den Cysten der Hornhautoberfläche zunächst als erste Gruppe ausscheiden die Hohlraumbildungen im Bereiche des Hornhautepithels und die Abhebungen der Epithelschicht, die man im allgemeinen wohl nicht als Cysten, sondern als Blasen bezeichnet. Derartige intra- oder subepithelial gelegene Hohlräume

findet man bekanntlich bei chronischen Glaukomen, bei Oedem der Hornhaut aus anderweitiger Ursache. Tertsch rechnet in diese Gruppe Fälle von Leber, Fuchs, Klebs, Treacher-Collins und Cowell.

Diesen Fällen kann ich noch einige weitere hinzufügen, welche an der hiesigen Augenklinik beobachtet sind. Der eine betrifft eine derartige Cystenbildung im Hornhautepithel bei einem Falle von Keratitis disciformis, der von Bartels beschrieben ist. In dem anderen Falle, der den Gegenstand der Dissertation von Stahl bildet, ist bei einer Fädchen-Keratitis dieselbe Erscheinung beschrieben worden, die man auch bei sonstigen blasenförmigen Abhebungen des Epithels schon gelegentlich gesehen hatte. Begünstigt wird diese Blasenbildung durch die Zusammensinterung der hornartig veränderten Epithelien der Oberfläche, wie sie bei Blasenbildungen im Hornhautepithel ebenfalls öfters zu beobachten ist, zum Beispiel bei den blasenförmigen Abhebungen des Epithels, wie sie bei rezidivierenden Erosionen auftritt. Es scheint, als ob wir es bei diesen Prozessen mit einer sekundären Erscheinung, mit einer Folge der Abhebung zu tun haben, worauf Peters noch kürzlich in der Diskussion zu einem Vortrage von Franke hingewiesen hat.

Diese Gruppe wird von Tertsch zu den sogenannten unechten Hornhautcysten gerechnet, deren zweite Kategorie diejenigen Fälle umfaßt, die mit einem Pterygium oder Pseudopterygium im Zusammen-

hange stehen und damit schon nicht mehr allein in der Hornhaut, sondern unter Beteiligung des Bindehautgewebes entstehen und deshalb als unechte Hornhautcysten aufzufassen sind. Zu dieser Gruppe rechnet Tertsch eine Reihe von Cysten, welche mit Epithel ausgekleidet waren, während in einer anderen Reihe von Fällen diese Auskleidung fehlte.

So erwähnt Fuchs in seiner bekannten Arbeit über das Pterygium, daß er bei der histologischen Untersuchung zahlreicher Fälle sechsmal Cysten gefunden habe; es waren hirsekorngroße, perlgraue, durchscheinende Gebilde mit wasserklarem Inhalt. Der Sitz war mit Ausnahme eines Falles stets im Kopfe des Pterygiums gelegen, während in diesem Ausnahmefalle ein Recessus durch die Vereinigung der beiden oberen Randfalten des Pterygiums zustande gekommen und viel weiter nach rückwärts gelegen war, eine Erscheinung, wie sie in ähnlicher Weise auch von Alt beobachtet worden war. Hierher gehört auch wahrscheinlich der Fall von Just, der die Cystenbildung mit einer eigentümlichen Degeneration des Kopfes des Pterygiums in Verbindung bringt, obwohl die Cyste selbst mehr im cornealen Gewebe gelegen war. Es ist dieser Fall deshalb nicht, wie es von Greeff geschehen ist, den eigentlichen Stromacysten zuzurechnen.

In einem von Samelsohn beschriebenen Falle einer Hornhautcyste handelte es sich um einen 42jährigen Mann, der nie augenkrank gewesen war. Die Cyste lag 2 cm vom Limbus entfernt in der Hornhaut selbst. Da die mikroskopische Untersuchung nicht vorgenommen

wurde, so läßt sich dieser Fall mit Sicherheit nicht klassifizieren. Während Bietti meint, es gehe aus der Beschreibung Samelsohns hervor, daß sich diese Cyste an der Spitze eines Pterygiums entwickelt habe, rechnet Tertsch diesen Fall zu den Cysten ohne Epithel, die wir als erweiterte Lymphgefäße aufzufassen haben.

In einem weiteren Falle von Reid, der nicht besonders publiziert, sondern in der Arbeit von Bietti erwähnt ist, handelt es sich um eine Pseudocyste, die dadurch entstanden war, daß die auf die Hornhaut übergeschlagene Bindehaut eine Verwachsung der beiden epithelbedeckten Flächen herbeigeführt hatte. Diese Anomalie wird mit dem Namen einer Pseudocyste belegt, weil sich in der Wandung keinerlei Bindegewebe fand.

In dem Falle von Bietti handelte es sich um eine oberflächliche Hornhautcyste, deren Vorderwand aus conjunktivalem Gewebe bestand. Wohl nicht mit Unrecht wird darauf hingewiesen, daß es sich hier nicht um eine Erscheinung handelte, wie man sie beim echten Pterygium findet, sondern beim Pseudopterygium, welches Fuchs als Folgeerscheinung der Keratitis marginalis superficialis beschrieben hatte. Die Entstehung dieses Pseudopterygiums stellte sich Fuchs so vor, daß nicht eine einfache Überlagerung der geschwollenen Bindehaut stattfände, sondern die Bindehaut durch den Vernarbungsprozeß der Hornhaut ganz allmählich auf diese herüber gezogen würde. Und Bietti nimmt an, daß in seinem Falle eine grau-

gelbliche Zone, welche die Cyste vom durchsichtigen Teile der Hornhaut trennte, identisch sei mit der von Fuchs beschriebenen Veränderung bei Keratitis marginalis superficialis. Da bisher eine anatomische Beschreibung dieser von Fuchs abgehandelten Geschwürsform nicht vorliegt, so muß es zweifelhaft bleiben, ob die von Bietti vorgebrachte Erklärung richtig ist. Jedenfalls aber muß man dem Autor darin beistimmen, daß es sich um eine oberflächliche Cyste handelte, die sich nicht innerhalb des Hornhautstromas entwickelt hat.

In einem Falle von Reis handelt es sich ebenfalls um Cystenbildung an der Hornhautoberfläche. Sie fand sich vor bei einem 14jährigen Mädchen, das durch Blennorrhoee der Neugeborenen erblindet war. In dem enukleierten Auge fand sich ein System cystischer Hohlräume im Bereiche der Hornhaut, welche ihrerseits mit ihrem Epithel die hintere Wand der Cyste bildete. Diese Hohlräume lagen in einem praecornealen Bindegewebe, welches von der Bindehaut stammte, die die Hornhaut in ihrer ganzen Ausdehnung überzog. Die Bowmannsche Membran fehlte völlig. Das die vordere Wand der Cyste auskleidende Bindehautepithel ging allmählich in das die Hinterwand überziehende Hornhautepithel über. Eine Kommunikation dieser Cysten mit dem Augeninnern bestand nicht; und die Entstehung der Cysten wird damit erklärt, daß die ulcerierte Hornhaut mit der Konjunktiva eine Verwachsung einging zu einem Gewebe, in dem sich später die Cyste entwickelte.

In dem Falle von Schieck war ebenfalls eine schwere Blennorrhoee des rechten Auges vorausgegangen. Die Cyste saß der Hornhautoberfläche auf, war von Conjunktivalepithel bedeckt und mit Plattenepithel ausgekleidet. Eine Kommunikation mit dem Augeninnern bestand nicht. Schieck legt seinem Falle dieselbe Erklärung zugrunde wie Reis, indem er eine Verwachsung des Conjunktivalepithels mit der ulcerierten Hornhautoberfläche annimmt.

In die zweite Kategorie von oberflächlichen Hornhautcysten, welche kein Epithel tragen, rechnet Tertsch die Fälle von Ottava, von Sachs und Gallenga, die mit Endothel ausgekleidet und ebenfalls in der Spitze von Pterygien gelegen waren. Tertsch ist geneigt, auch den Fall von Wecker hierher zu zählen, der aus dem Jahre 1864 stammt. Die Cyste hatte sich bei einem 64jährigen Manne langsam entwickelt. Die vordere Wand bestand aus verdickter Conjunktiva, die auf der Innenfläche keine epitheliale Auskleidung aufwies. Die Hinterwand konnte von dem Hornhautgewebe nicht vollständig abgelöst werden. Gleichfalls rechnet Tertsch hierher den Fall von Samelsohn, wie schon erwähnt wurde.

Der Zusammenstellung von Tertsch füge ich noch 3 weitere Fälle aus der neueren Litteratur hinzu.

Dujardin beschreibt einen Fall von seröser Hornhautcyste bei einem 42jährigen Manne, bei der es sich jedoch, wie er selbst anführt, nicht um eine eigentliche Cyste, sondern um eine Abhebung des Epithels

handelte. Über die Ursache der Erkrankung konnte nichts eruiert werden, und es ist mehr als fraglich, ob dieser differentialdiagnostisch keineswegs genügend abgegrenzte Fall wirklich unter die Hornhautcysten eingereiht werden kann; wenigstens erscheint es viel wahrscheinlicher, daß es sich um eine einfache Blasenbildung im Hornhautepithel gehandelt hat.

In dem Falle von Frank lag die Cyste in dem Kopfe eines Pterygiums der Hornhaut auf. Ihre vordere Wand bestand aus conjunktivalem Gewebe, während die hintere aus einer dünnen Schicht Cornealgewebe gebildet wurde. Über eine Auskleidung mit Epithel oder Endothel ist in dem mir zur Verfügung stehenden Referate nichts erwähnt.

Weiterhin beschreibt Oatman einen Fall von Hornhautcyste bei einer ausgesprochenen Phtisis bulbi als eine Folge von Verletzung. Im subconjunktivalen Gewebe und auf der Cornea fanden sich multiloculäre Cysten, die mit dem Augeninnern nicht communizierten. Die Cysten waren mit Endothel ausgekleidet, und so wurde die Diagnose auf eine Lymphangiektasie im Bereich der Conjunktiva und der Hornhaut gestellt.

Zu den echten Cysten der Hornhautoberfläche rechnet Tertsch nur die Fälle von Bland Sutton, der nach Ritzungen der Hornhautoberfläche kleine als Implantationscysten aufzufassende, epithelausgekleidete Hohlräume in den oberflächlichen Lagen des Hornhautparenchyms erzeugte Cysten beschrieb.

Vielleicht gehört auch hierher der Fall von Del Toro, der die bei einem 50jährigen Manne beobachtete

Cyste für eine Balggeschwulst hält, die sich aus der die Cornea überlagernden Bindehaut entwickelt haben soll.

Zu den oberflächlichen Cysten der Bindehaut muß auch der eigenartige Fall gerechnet werden, den Tertsch beschreibt, wo sich bei einem 12jährigen Mädchen an der Hornhauthinterwand durch Abhebung der Membrana Descemetii eine Art Cyste gebildet hatte, die mit der Kammer communizierte. Die innere Wand der Cyste war mit einem kontinuierlichen Endothelbelag ausgekleidet. Die beigefügte Abbildung läßt erkennen, daß das Wesentliche in diesem Falle eine Abhebung der Membrana Descemetii von ihrer Unterlage gewesen ist, bei deren Entstehung eine Rißbildung in der Membrana Descemetii eine Rolle gespielt hat. Darauf deutet die Aufrollung der Membrana Descemetii hin, wie sie ja bei derartigen Rißbildungen bei Hydrophthalmus, vor allen Dingen aber auch nach Zangenentbindungen zum Beispiel von Rupprecht und von Peters beobachtet worden sind. Ob eine solche in dem Falle von Tertsch stattgefunden hatte, ist in der Arbeit nicht angegeben; sie würde aber eine ganz befriedigende Erklärung für die vorgefundenen Verhältnisse abgeben, und man wird nicht fehlgehen, wenn man eine derartige Abhebung der Membrana Descemetii in Parallele stellt mit den bandförmigen Streifen abgelöster Descemetscher Membran, welche in dem Falle von Peters die vordere Kammer durchzogen.

Die Cysten des Cornealstromas teilt Tertsch ebenfalls in zwei Gruppen ein, und zwar handelt es

sich hier entweder um das Hineinwachsen oder um Implantation von Corneal- oder Conjunktivalepithel in das Hornhautstroma oder um erweiterte Lymphspalten, welche gar nicht oder nur unvollkommen von Endothel ausgekleidet sind.

Zu der letztgenannten Kategorie rechnet Tertsch die Fälle von Wintersteiner, der bei Netzhautgliom derartige Lückenbildungen beobachtete, ferner die Fälle von Ranvier und von Grahamer, der sie bei Hydrophtalmus congenitus beobachtete, sowie den Fall von Appia, der auch von Bietti erwähnt, aber den er zu den oberflächlichen Cysten gerechnet hat. Weiterhin gehört hierher der Fall von Ginsberg, der bei einem Hühnchen eine im Hornhautparenchym gelegene Cyste ohne Zellauskleidung beschreibt. Das Hornhautepithel war verschmälert und von Hohlräumen durchsetzt. Die Bowmann sche Membran war intakt. Ginsberg erklärt sich die Entstehung dieser Cyste durch behinderten Lymphabfluß und eine Erweiterung des Saftlückensystems, verbunden mit Schwund der Hornhautlamellen, so daß hier eine Art von Retentionscyste zustande kam.

Der von Früchte und Schürenberg im Anschluß an Greeff zu den Stromacysten gerechnete Fall von Just muß, wie bereits oben angeführt wurde, zu den oberflächlichen Pterygiumcysten gerechnet werden.

Die andere Klasse der Cysten des Cornealstromas umfaßt die Fälle, bei denen es zur Implantation von Epithel ins Hornhautgewebe gekommen ist, und

Tertsch rechnet hierher zwei Fälle von Treacher-Collins, die nach Verletzung entstanden, und zwei Fälle von Alt, die auf dieselbe Ursache zurückzuführen waren.

Diese Zusammenstellung von Tertsch ergibt eine sehr gute Übersicht über die einschlägigen Verhältnisse, während in den Arbeiten von Greeff, dann bei Ginsberg, ferner in den Bearbeitungen von Wintersteiner und von Rohmer eine weniger erschöpfende Übersicht über diesen Gegenstand sich vorfindet.

Seit dem Erscheinen der Arbeit von Tertsch ist nur wenig Material zu dieser Frage mehr beigetragen worden. Ich möchte zunächst noch auf einen von Tertsch nicht berücksichtigten Fall verweisen, der von v. Michel herrührt. Bei einem Knaben fand sich mehrere Jahre nach einer perforierenden Verletzung eine große nierenförmige Cyste am Limbus corneae. Die mikroskopische Untersuchung des wegen der Entstellung und der Schmerzen enukleierten Auges ergab, daß dem vorderen Bulbusabschnitt cystenähnliche Hohlräume vorlagen, welche temporalwärts in einen großen Hohlraum übergingen. Die Auskleidung bestand aus einschichtigem Epithel, die Wandung aus Bindegewebsfibrillen mit spärlichen zelligen Elementen und Gefäßen. In der Scheidewand dieser Hohlräume fand sich eine von der Oberfläche nach innen hereinragende, zapfenartige Epithelwucherung, Reste der Membrana Descemetii, Hornhautgewebe, Ciliarfortsätze und Pigment. Der Autor erklärt sich die Entstehung

der Cysten durch veränderte Zirkulations- und Ernährungsverhältnisse, die infolge der schweren Verwachsungen und der Vernichtung der Iris sich in dem vorderen Augapfelabschnitt etabliert hatten.

Eine weitere, hierher gehörige Arbeit rührt her von Lauber, der zwei Fälle von Scleralcysten beschreibt und dabei auch kurz auf die Literatur eingeht. Wie hier gleich vorweg genommen werden soll, handelt es sich in diesen Fällen um Cystenbildung an der Hornhautgrenze, die von den eigentlichen Hornhautcysten nicht scharf zu trennen sind und aus diesem Grunde mit diesen zusammen besprochen werden müssen. Sehen wir ab von den für unsere Zwecke vollständig unzulänglichen Mitteilungen von Hasner, der das Vorkommen von Cysten der Sclera erwähnt, die er auf Absackungen von Chorioidalexsudat zurückführt, so haben wir es im wesentlichen nur zu tun mit den Fällen, welche Lawerenz mitteilt. Der erste Fall betraf eine kleine, erbsengroße Cyste an der Corneo-Scleralgrenze, bei der nach Abtragung der vorderen Wand festgestellt werden konnte, daß sie eine glatte Innenfläche besaß, und trotz dieser Abtragung ihre Form beibehielt. Im zweiten Falle wurde nach einer mit Iriseinheilung einhergehenden Keratitis eine mandelgroße Cyste der Sclera konstatiert, deren vordere Wand abgetragen wurde.

Lauber beobachtete zwei Fälle von Scleralcysten. In dem ersten war eine Perforationswunde der Cornea entstanden, die 1 mm weit in die Sclera hineinging. Die Verletzung heilte in der Weise, daß

die Cornea in der Narbengegend etwas abgeflacht und die Iris in die Narbe eingeheilt war, nachdem wegen Drucksteigerung die Iridektomie ausgeführt worden war. Ungefähr 2½ Jahre nach der Verletzung hatte sich im Verlauf der Narbe im unteren Teile der Cornea eine etwa bohnengroße cystische Geschwulst entwickelt, über welche die Bindehaut verschiebbar war. Durch die Cyste schimmerte ein dunkler Streifen, wahrscheinlich eine Lücke in der Sclera, durch. Nach Abtragung der vorderen Cystenwand stellte es sich heraus, daß sie ebenso wie die hintere Wand von Sclerallamellen gebildet wurde. An einer Stelle war die Iris eingeheilt, was zum Durchtritt von Kammerwasser durch die Sclerallamellen Veranlassung gab. Die abgetragene Vorderwand bestand aus dichtem, fibrillärem, vaskularisiertem Scleralgewebe, welches vorne von einem regelmäßig geschichteten Cylinderepithel mit Becherzellen bedeckt wurde, während an der Hinterfläche unregelmäßig gestaltete, polygonale Zellen sich befanden, ebenfalls mit Becherzellen durchsetzt, die gegen das Scleralgewebe scharf abgesetzt waren.

Lauber nimmt an, daß hier die intraoculare Flüssigkeit die Sclera in zwei Lamellen gespalten habe, und daß während der Wundheilung Epithel den Wundrändern entlang eingewandert und später abgeschnürt worden sei, während eine vollständige Verwachsung der inneren Lamellen nicht stattfand, so daß es nicht zur Ausbildung einer vollständig abgesackten Cyste kam.

In dem zweiten Falle von Lauber wurde 10 Jahre nach einer Stichverletzung bei einem 13jährigen

jungen Mädchen eine starke Vergrößerung des vorderen Bulbusabschnittes und eine Ektasie der Cornea und Sclera konstatiert. Diese beiden Ektasien wurden durch eine weiße, eingezogene Linie von einander abgegrenzt. Der obere Teil war schiefergrau verfärbt, der untere stärker vorgewölbt und in seinem oberen Teile grauweiß getrübt, der untere war durchsichtig. Bei der mikroskopischen Untersuchung fand sich, daß es sich um eine Corneaektasie handelte, deren Innenfläche mit der Iris verwachsen war, wobei die Membrana Descemetii sich erhalten fand. Der untere Hohlraum war von Sclerallamellen gebildet, die nach oben zu in die Cyste übergingen. Die vordere Wand der Cyste war stark verdünnt, die hintere Wand wurde überall ebenfalls von der Sclera gebildet. Auch hier war Irisgewebe eingelagert. Die vordere Wand der Cyste war von geschichtetem Plattenepithel überzogen und dieses Epithel drang durch eine Öffnung im Irisgewebe in das Augeninnere ein und überkleidete auch den Ciliarkörper und Teile der Netzhaut. Ebenso war die Corneaektasie mit diesem Plattenepithel, das den Charakter des Konjunktivalepithels trug, ausgekleidet. Gleichfalls fanden sich von der Vorderseite der Cyste eindringende Epithel- und von der hinteren Seite einwachsende Endothelschläuche in der Nähe der Narbe.

Die Entstehung dieser Cysten stellt sich L a u b e r in der Weise vor, daß die vorausgegangene Perforation die Voraussetzung für die Iriseinheilung und die Epithelauskleidung der Cyste sei. Sowohl das Hineinwachsen des Epithels, wie die Einlagerung der Iris führten eine

Verlangsamung der Wundheilung herbei. Nach erfolgter Heilung wurde das Epithel abgeschnürt und es störte nun seinerseits die Heilung in der Tiefe, wodurch ein cystischer Hohlraum entstehen mußte, und wobei allmählich durch die mit dem Augeninnern kommunizierende Flüssigkeit die Sclerallamellen auseinandergedrängt wurden. Den Umstand, daß die Scleralcyste eine verhältnismäßig große Ausdehnung aufwies, führt Lauber darauf zurück, daß die Sclera in der Nähe des Cornealrandes eine große Spaltbarkeit besitzt.

Die letzte Arbeit, die für uns in Betracht kommt, rührt her von Früchte und Schürenberg, die einen Fall von Corneoscleralcyste beschreiben, den Axenfeld an seinem Rostocker Materiale beobachten konnte. Eine 16jährige Patientin hatte 10 Jahre zuvor eine perforierende Verletzung des linken Auges erlitten. Vier Jahre vor der Enukleation bildete sich auf dem verletzten Auge eine allmählich wachsende Blase aus, die eine solche Entstellung bewirkte, daß die Patientin sich zur Enukleation entschloß. Man konstatierte, daß die Cyste von einer unregelmäßigen Narbe eingenommen war, die aus mehreren Strängen bestand, die bewirkten, daß nur nach oben und innen ein geringer Teil der Cornea durchsichtig blieb. Die atrophische Iris lag der Corneahinterwand überall an. Im äußeren Drittel der Cornea fand sich eine durchscheinende Blase, die 4 mm weit über den Cornealrand herüber geht und sich zwischen den Lidern hervordrängt. Temporalwärts und unten, wo die Blase von der Sclera gebildet zu sein schien, ist die Cyste am

tiefsten. Bei der Exenteration zeigte sich, daß die hintere Wand der Cyste vollständig geschlossen war, und der mit der Iris verwachsenen Cornea und der Sclera angehörte. Die mikroskopische Untersuchung ergab, daß es sich um zwei große cystische Hohlräume handelte, deren Auskleidung aus mehrschichtigem Epithel bestand, das in seinen tieferen Lagen teils polygonalen, teils kubischen Charakter trug, an der Oberfläche jedoch abgeplattet war. Die Wand der ersten Cyste wurde nach vorne zu von einem fibrillären Gewebe gebildet, das ganz dem Hornhautgewebe entsprach und stellenweise Vaskularisation zeigte. Die Oberfläche der Wand war mit Hornhautepithel bedeckt. In der Wand fanden sich schmale, spaltförmige Hohlräume, angefüllt mit einer hellen homogenen Masse. Die äußere Wand dieser Hohlräume wurde von der Membrana Descemetii gebildet und war von einer Lage Endothelzellen ausgekleidet. Die Membrana Descemetii war zwischen den beiden Cysten zu verfolgen bis zum Limbus hin. Zwischen den beiden Cysten befand sich ebenfalls ein gleicher Hohlraum in der Scheidewand, die aus einem homogenen, faserigen Gewebe bestand. Die Hinterwand dieser ersten Cyste wurde von einem stark narbig veränderten Gewebe gebildet, das die Iris und Reste der Linsenkapsel in sich schloß. Die Wandungen der zweiten Cyste waren bedeutend dünner, die Epithelauskleidung dieselbe wie bei der ersten Cyste. Die äußere Wand bestand ebenfalls aus Bindegewebsfibrillen, wobei sich deutlich zwei Schichten unterscheiden ließen: eine äußere, lockere

mit geschichtetem Epithel und eine innere, dichtere, gebildet von Scleralgewebe. Die Scheidewand und ein Teil der Hinterwand sind als Cornealgewebe aufzufassen. Der Inhalt auch dieser Cyste bestand, wie bei der bereits oben angeführten, aus einer lichtbrechenden homogenen Masse. Eine Verbindung zwischen dem Epithel der beiden Cysten war nicht zu erkennen. In der Mitte der Vorderwand der ersten Cyste dagegen bestand eine Einsenkung vom Hornhautepithel in der Weise, daß eine Verbindung zwischen ihm und dem Cystenepithel sich mit Sicherheit nachweisen ließ. Dort erkannte man auch eine Einlagerung von Irispigment und Bindegewebe in das Hornhautstroma, woraus man schloß, daß dort die Verletzungsstelle sei, in die dann die Iris prolabierte und zum Teil einheilte.

Mit Recht heben Früchte und Schürenberg hervor, daß eine Abgrenzung ihres Falles gegen die Cysten, die durch ein Pterygium oder Pseudopterygium entstehen, nicht ganz leicht sei, weil hier sehr viele Ähnlichkeiten beständen. Am ähnlichsten waren von den in der Literatur mitgeteilten Fällen die beiden schon oben erwähnten Fälle von Treacher-Collins, sowie der bereits oben angeführte Fall von v. Michel und die beiden Fälle von Lauber.

Die Entstehung ihres Falles denken sich Früchte und Schürenberg so, daß der im Bereiche der Cornea gelegene Cystenabschnitt durch Implantation von Epithel zu erklären sei, weil sich die Kontinuität der Auskleidung mit dem Oberflächenepithel nachweisen ließ. Schwer zu erklären sind die kleinen Hohlräume

in der Cystenwand, wie sie auch v. Michel beschrieb, ohne jedoch etwas näheres über ihre Entstehung aussagen zu können. Vielleicht handelt es sich, worauf die Begrenzung durch die Membrana Descemetii hinweist, um Reste der vorderen Kammer. Die Scleralcyste hatte große Ähnlichkeit mit dem von Lauber mikroskopisch untersuchten Falle, mit dem Unterschiede, daß eine Kommunikation mit dem Augeninnern nicht bestand. Auch hier wird, obgleich der Verbindungsepithelstrang nicht mehr nachweisbar war, ein Hineinwachsen des Oberflächenepithels angenommen. Für die Entstehung des cystischen Inhaltes und das Auseinandersprengen der Sclerallamellen wird auf die v. Michelsche Erklärung zurückgegriffen, welcher eine, infolge der veränderten Lage und Zirkulation auftretende Exsudation aus dem Corpus ciliare annahm. Auf eine Fortdauer der Exsudation wiesen die zeitweise an dieser Stelle auftretenden Schmerzen hin.

Damit wäre die Literatur über unseren Gegenstand, soweit sie mir zugängig war, erschöpft, und ich gehe nunmehr dazu über, einen Fall zu schildern, der an der Rostocker Augenklinik beobachtet werden konnte. Es handelt sich um einen 21 Jahre alten Patienten, der im Mai 1905 in die Rostocker Augenklinik aufgenommen wurde. Im Jahre 1900 leistete Patient seiner Militärpflicht genüge und zog sich während dieser Zeit eine typische, schwere Tripperblennorrhoe am linken Auge zu, die dadurch gekennzeichnet war, daß die Lider enorm chemotisch und verklebt waren, daß zwischen ihnen Eiter hervorquoll, in dem man

vereinzelte Gonococcen vorfand. Ferner stellten sich große Schmerzen ein. Die Hornhaut war in ihrem ganzen Umfange gelbgrau verfärbt und undurchscheinend. Unter der bei Blennorrhoe üblichen Behandlung ließ allmählich die Chemosis der Lider nach und die Eiterung ging ebenfalls zurück. Es stellte sich nun heraus, daß die Hornhaut später zwar wieder durchsichtig geworden war, jedoch zeigte es sich dabei auch, daß die Cornea stark und unregelmäßig vorgebuchtet war. Es wurde darauf die Abtragung des Staphyloms ausgeführt. Die Bindehaut des Augapfels wurde dabei um den Hornhautrand herum durchtrennt, mittels der Schiel-Schere vom Augapfel abgelöst und dann die Tabaksbeutelnaht angelegt. Nach Abtragung der Hornhaut mittels des B e e r schen Staarmessers wurde die Naht zugezogen und geknüpft. Es hatte sich bei dieser Operation die Linse und ein Teil des Glaskörpers entleert. Patient erhielt ein künstliches Auge und wurde wegen Dienstunfähigkeit entlassen. Im Mai 1905 nun wurde Patient in die Rostocker Augenklinik aufgenommen, wo die Enukleation des linken Auges vorgenommen wurde. Der Bulbus wurde in Müllerscher Flüssigkeit gehärtet und in Serienschnitte zerlegt. Leider ist ein Teil dieser Serienschnitte und die Krankengeschichte dieses Falles verloren gegangen, so daß eine makroskopische Beschreibung nicht mehr möglich ist[1]).

[1]) Der Fall war einem, mittlerweile aus dem Leben geschiedenen, Assistenzarzte der Anstalt zur Veröffentlichung anvertraut worden. In seinem Nachlasse fanden sich die wertvollen Präparate und die Krankengeschichte dieses Falles nicht mehr vor.

Es kann hier nur kurz aus der Erinnerung des Herrn Professor Dr. Peters wiedergegeben werden, daß es sich hier um ein ähnliches Bild handelte, wie wir es beim Staphyloma racemosum sehen, mit dem Unterschiede, daß zwischen den einschnürenden Bindegewebssträngen nicht Irispigment in einem dunklen Farbenton, sondern eine weißgraue Färbung hervortrat. Glücklicherweise gestattet ein Rest der Serienschnitte noch die Bearbeitung dieses interessanten Falles, wobei ausdrücklich hervorzuheben ist, daß die im folgenden zu schildernden Cystenbildungen nur einen Teil der cystösen Hohlräume bilden, welche in den verloren gegangenen Präparaten besonders schön entwickelt waren. Die Durchsicht der übrig gebliebenen Schnitte ergibt nun folgendes:

Bei der makroskopischen Betrachtung fällt auf, daß der Augapfel im großen und ganzen seine normale Größe bewahrt hat; jedoch sieht man bald, daß ein Teil des Augapfeldurchschnitts eingenommen wird von einer oder mehreren großen Cysten, deren derbe Rückwand nach hinten eingesunken ist. Konstruiert man die Größe des Augapfels aus dieser mit der Sclera in Verbindung stehenden Rückwand, dann resultiert daraus ein verkleinerter Augapfel.

Durchsucht man die Schnittserie, so stellt sich heraus, daß sie im ganzen ziemlich mehr als die Hälfte des Augapfels umfaßt und daß unter den in Verlust gegangenen Präparaten keine aus der noch vorhandenen Serie sich befunden haben. Es muß daher, wie schon oben erwähnt wurde, die Vermutung ausgesprochen

werden, daß die Anzahl der Cysten noch eine weit größere war, als sie auf dem Rest der vorhandenen Präparate zu erkennen ist.

Schnitt 35: Der Bulbus ist vorne stark abgeflacht, an der einen Seite ist die Bindehaut stark verdickt. Etwas nach vorne, über den ursprünglichen Limbus hinausreichend, sieht man eine Epithelinsel im episcleralen Gewebe. Die Ciliarfortsätze sind deutlich erhalten und normal. Die Iris liegt der Hornhauthinterfläche an; nach der Mitte zu ist sie stark verdickt. Das Gewebe der Iris befindet sich in einem stark hyperämischen Zustande und ist an einzelnen Stellen kernreich. Die Membrana Descemetii ist an mehreren Stellen deutlich vorhanden. Das Hornhautgewebe ist an einigen Punkten vascularisiert. Der Bindehautüberzug geht ungefähr bis zur Hornhautmitte. In der stark vascularisierten Bindehaut befindet sich an einer Stelle ebenfalls ein kleiner epithelausgekleideter Hohlraum. Wo die mit der Hornhaut verlötete Iris an dieser Stelle endet, tritt eine starke Verdünnung der Cornealamellen ein, die an einzelnen Stellen an dieser Übergangsfalte etwas verbreitert erscheinen. Die Bindehaut setzt sich auch über diese verdünnten Stellen mit intaktem Epithel nach der anderen Seite hin fort. Das stellenweise sehr dünne vascularisierte, an einigen Punkten leicht zellig infiltrierte Cornealgewebe steht mit dem Ciliarkörper durch einen dünnen, gewundenen Strang in Verbindung. Von der Stelle aus, wo in der Mitte der Pupillarteil der Iris mit der Corneahinterwand verlötet ist, bis zum gegenüberliegenden Ciliaransatz,

reicht eine Cyste, die mit mehrschichtigem Epithel ausgekleidet ist, dessen Lage sich in der Mitte auf der Vorder- und Hinterfläche etwas verdünnt. Die hintere Cystenwand ist nach vorne gedrängt durch eine eiweißhaltige Masse, die der hinteren Augenkammer entspricht. An dem Ciliaransatz sind die Reste der Membrana Descemetii deutlich erkennbar. Die Ciliarfortsätze dieser Seite sind etwas verzerrt und verkümmert. Bemerkenswert sind ferner einige kleine mit Endothel ausgekleidete Hohlräume zwischen dem äußeren Epithelüberzug und dem Corneoscleralgewebe. Nach der anderen Seite zu von dem Ciliaransatz anfangend bis tief in die Sclera hinein ragt eine große, platte Cyste, deren obere Wand etwas eingesunken ist, und deren Hinterwand von Scleralgewebe gebildet wird, dessen Oberfläche verdichtet und mit einer einschichtigen Zelllage überkleidet ist, die als Endothelbelag angesprochen werden muß. Die vordere Wand dieser Cyste ist von dem konjunktivalen Überzuge getrennt durch ein schmales Band, auf dessen Innenseite der Endothelbelag zu erkennen ist, während nach der Bindehaut zu ein solcher nicht zu sehen ist. Dagegen finden sich in diesem nach vorne gelegenen Spaltraume einige kleine wellige mit spärlichen Kernen versehene Bindegewebszüge. Zwischen den Ciliarfortsätzen sind Reste der Zonula zu erkennen und in der Mitte liegt ein kleines Convolut Linsenkapsel, welche Epithel einschließt. Die Netzhaut ist größtenteils abgelöst und hochgradig verändert, so daß nur an dem anliegenden Teile die Abgrenzung der Körnerschicht noch einigermaßen zu

erkennen ist. Die Netzhaut ist ferner stark zerklüftet, ödematös. In dem abgelösten vorderen Teile erscheinen die inneren Netzhautschichten besonders stark durch Gliawucherung verändert. Die Körnerschichten sind unregelmäßig. Die Aderhaut läßt keine nennenswerten Infiltrate erkennen, ist jedoch an einigen Stellen stark hyperämisch.

Schnitt 100: Betrachtet man diesen Schnitt in derselben Weise wie den vorigen, d. h. von der einen Seite angefangen bis zur entgegengesetzten, so zeigt sich hier ebenfalls, daß am Ansatz die Bindehaut stark verdickt und mit Blutungen durchsetzt ist. Über dem Ciliarkörper ist die Sclera zellig infiltriert. Der Ciliarkörper ist durch eine homogene, rötlich gefärbte Schicht abgehoben und enthält eine bis an die Ciliarfortsätze reichende, mit einer geronnenen Masse angefüllte Cyste, die mit mehrschichtigem Epithel ausgekleidet ist. Etwas weiter nach vorne über dem Cornealansatz befindet sich dieselbe flach gestreckte Epithelinsel, die jetzt mehrere kleine Hohlräume enthält. In dem ursprünglich zur Cornea gehörigen Stroma liegt eine ebenso große, mit mehrschichtigem Epithel ausgekleidete rundliche Cyste. Die Corneallamellen sind in der Nachbarschaft stark auseinandergedrängt und wellig verbogen. In den erweiterten Maschenräumen liegen Zellansammlungen. Aufgelagert erscheint hier auf die Hornhauthinterfläche ein dichtes Convolut einer Glasmembran, die augenscheinlich die hier zusammengeknäuelte Linsenkapsel darstellt, welche noch einige Linsenreste und Linsenepithel einschließt. Die Masse dieses Knäuels

ist jedoch so groß, daß man schwer annehmen kann, es handele sich lediglich um die ursprüngliche Linsenkapsel; es scheint vielmehr, als ob sie verdickt und zum Teile neu gebildet sei. Eine Strecke weiter enthält das Hornhautgewebe und die Linsenkapsel Convolute spindelförmiger, wahrscheinlich artefizieller Hohlräume. An der Hinterseite dieses Linsenkapselconvolutes finden sich ähnlich aussehende Lamellen mit langgestreckten Kernen, die an Hornhautlamellen erinnern und eine Strecke weit sich verjüngend, die Hinterwand der nächsten Cyste bilden, welche noch die in Schnitt 35 erwähnte Vordrängung der hinteren, mit Pigment versehenen Wand erkennen läßt. Die Ciliarfortsätze der anderen Seite sind lang und dünn ausgezogen. Die Cyste, die auch in ihrer vorderen Wand zerstreutes Pigment enthält, also zum Teil mit Irisgewebe ausgekleidet ist, ist überall mit mehrschichtigem Epithel an der Innenseite bedeckt. Die abgelöste Netzhaut ist in der gleichen Weise verändert wie im Schnitt 35 und mit den nach der Mitte zu lang ausgezogenen Ciliarfortsätzen verwachsen und nach vorne gezogen. Auch hier ist die aus Corneallamellen gebildete, schmale, gewundene Brücke erkennbar, welche die Grenze gegen die große Cyste bildet, die weit in die Sclera hineinreicht und, wie es auf Schnitt 35 zu sehen war, eine kontinuierliche Epithelauskleidung nicht besitzt. Dagegen finden sich an zwei Stellen Reste epithelähnlicher Zellen, die als eine einschichtige, quergestellte Zelllage imponieren, während im übrigen die Cystenwand eine Bekleidung mit Zellen erkennen läßt, deren Kerne

in ihrer Konfiguration sehr an die Membrana Descemetii erinnern. Die Bindehaut überzieht auch diese, tiefe Buchten bildende Cysten, in deren Nachbarschaft das Gewebe leicht zellig infiltriert ist. Auch die Konjunktiva weist zellige Infiltration auf. Das Epithel sendet zwei sprossenartige Fortsätze in die Cystenwand.

Schnitt 210: Makroskopisch ist wie in Schnitt 100 außer der abgelösten Netzhaut die verdickte Grenzwand der cystösen Partie erkennbar. In der Mitte ist eine Einsenkung zu sehen, die einer Verwachsung mit der nach vorne gezogenen Ciliarkörpergegend entspricht. In der gleichen Weise betrachtet, wie die vorigen Schnitte, zeigt sich auch hier die Bindehaut stark verdickt, mit Blutungen durchsetzt, außerordentlich gefäßreich und stark vascularisiert. Das Bindehautepithel erscheint stellenweise mächtig verdickt; der Ciliarkörper und die Aderhaut sind durch ödematöse Flüssigkeit abgelöst. Der Ciliarmuskel ist außerordentlich zellreich. Im Bereiche des eigentlichen Ciliarkörpers liegt eine mit mehrschichtigem Epithel ausgekleidete Cyste, ferner einige cystöse Hohlräume, die keine Auskleidung mit Epithelzellen aufweisen. Der Schnitt durchtrennt den Augapfel so, daß die Ciliarfortsätze dieser Seite mit denen der anderen kontinuierlich getroffen sind. Angrenzend an die eben erwähnte, nicht mit Epithel ausgekleidete Cyste, findet sich wieder eine solche, welche wieder ein mehrschichtiges Epithel trägt und geronnenes Eiweiß als Inhalt hat. An der Spitze dieser Cyste sind wiederum mehrere Epitheliseln erkennbar, ohne daß eine direkte Kommunikation

mit der Cystenwand festzustellen ist. Jenseits einer ziemlich mächtigen Brücke, die zum Teil von ursprünglichem Hornhautgewebe gebildet wird und in ihrem Rande zerstreutes Pigment enthält, liegt eine enorm große Cyste, die der vorhin beschriebenen großen Scleralcyste entspricht. Auch hier ist wiederum die Wandung mit mehrschichtigen, platten Zellen eine Strecke weit ausgekleidet. An anderen Stellen ist jedoch deutlich eine große Menge von Epithelzellen zu sehen, die in mehrschichtiger Lage die Cystenwand auskleiden; und es kann kein Zweifel darüber bestehen, daß es sich hier um eine große Anhäufung von Epithelzellen handelt. Doch gewinnt man den Eindruck, daß auch hier eine einschichtige Epithellage schräg getroffen ist. Jedenfalls ist diese Epithellage an Intensität der Färbung von der Epithelauskleidung der anderen Cysten wesentlich verschieden. Die Bindehaut überzieht die ganze Cystenwand, überall stark vascularisiert und zellig infiltriert.

Schnitt 240: Die hintere Begrenzung der Cyste ist hier deutlich als mächtiges, fast horizontal, verlaufendes Band erkennbar. Nach vorne ist nur ein einzelner großer, von welliger Oberfläche begrenzter Cystenraum sichtbar. Die Begrenzung nach dem Augeninnern zu bildet ein Pigmentüberzug, der sich über die ganze hintere Wand erstreckt. Diese hintere Wand sendet in den Cystenraum einige zapfenförmige Fortsätze, wohl die Reste einer früheren Scheidewand. Ausgekleidet ist diese Cyste mit einem mehrschichtigen Epithellager, welches an einigen Stellen wegen der starken Verdichtung des Gewebes nur schwer zu er-

kennen ist. Jedenfalls ist an diesen Stellen, wenn überhaupt eine Zellbekleidung vorliegt, die Form der Zellen eine fast spindelförmige. Im übrigen bietet dieser Schnitt nichts bemerkenswertes dar.

Fragen wir uns, wie diese multiplen Cystenbildungen im Bereiche des vorderen Augapfelabschnittes zu erklären sind, so kann es gar keinem Zweifel unterliegen, daß wir es hier mit einer Implantation von Bindehautepithel zu tun haben. Wenn es auch nicht gelungen ist, bei jeder einzelnen Cyste die Kommunikation mit der Oberfläche nachzuweisen, so lassen doch die vielen Epithelinseln und der dem Bindehautepithel völlig gleichende Charakter der Zellauskleidung keinen Zweifel darüber aufkommen, daß hier das Epithel hineingewachsen ist und Hohlräume erzeugt hat. Man könnte nur noch die Frage aufwerfen, ob der Zellbelag der großen Scleralcyste ebenfalls als Bindehautepithel zu deuten ist oder ob hier vielleicht Hornhautendothel hineingewachsen ist. Die spindlige Form der Zellen in einzelnen Teilen der Cyste deutet auf diese Möglichkeit hin.

Die Entstehung dieser multiplen Cysten ist wie auch in dem Falle von Schieck direkt durch die über den vorderen Bulbusabschnitt herübergezogene Bindehaut verursacht worden, und während in jenem Falle die chemotische Bindehaut auf dem Areal der Hornhaut haften blieb, ist in unserem Falle nach Abtragung eines Staphyloms die Bindehaut durch eine Tabaksbeutelnaht zusammengezogen worden. Obwohl sich nun nicht mehr erkennen läßt, was von dem Hornhaut-

und Scleralgewebe wirkliches regeneriertes Material darstellt, und was von dem Materiale der Cystenauskleidung zu dem früheren Bestande gehörte, so ist doch an diesen Präparaten, wie auch in den Fällen von Früchte und Schürenberg, von Lauber und von Schieck zu erkennen, wie ungemein groß die Spaltbarkeit der Hornhaut- und der Sclerallamellen ist, die von der secernierten Flüssigkeit auseinandergedrängt wurden. In mehreren der beschriebenen Cystenhohlräumen lag geronnenes, eiweißhaltiges Material, welches augenscheinlich von dem veränderten Epithel gebildet war, jedoch nirgends eine typische Umwandlung in Becherzellen erkennen ließ. Daß es sich nicht in unserem Falle um ein Staphyloma racemosum handelte, geht daraus hervor, daß die Cystenwandungen nicht mit Pigment ausgekleidet waren und Pigment nur in einzelnen Lamellen auftrat, welche die benachbarten pigmentierten Gewebsteile in sich eingeschlossen hatten. Wir können mit Fug und Recht daher unsere Cysten wohl als Implantationscysten hinstellen, wobei das Epithel Sprossen in die Tiefe sendet und sekretorische Eigenschaften entfaltet, wodurch das Auseinanderdrängen der Corneal- und Sclerallamellen wohl erklärt wird. Es ist im Prinzip derselbe Vorgang, den wir auftreten sehen, wenn Hornhaut- oder Bindehautepithel durch eine Hornhautwunde in die vordere Kammer dringt und diese mit einer mehrschichtigen Epithellage auskleidet: Fälle, wie sie von Elschnig, Meller, Oehlrich, Kümmell, Urmetzer, Whitehead, Treacher Collins, Devereux Marshall und anderen beschrieben worden sind.

Wenn aber bisher echte Hornhautcysten des Parenchyms und der Hornhautoberfläche unterschieden wurden, so glaube ich, lehrt unser Fall, sowie auch der von Früchte und Schürenberg, ferner der Fall von Schieck und eine Reihe anderer Fälle, daß bei allen diesen Implantationscysten eine strenge Unterscheidung zwischen Parenchymcysten und oberflächlich gelegenen Cysten nicht durchzuführen ist, schon aus dem einfachen Grunde, weil in der Mehrzahl der bekannt gewordenen Fälle die übergelagerte Bindehaut zur Entstehung der Cysten Veranlassung gab. Damit ist ihre Eigenschaft als oberflächlich liegende Cysten genügend gekennzeichnet, während andererseits die enorme Spaltbarkeit der Bindehaut und der Hornhaut Hohlräume erzeugt, die mitten im Parenchym liegen. Man wird vielmehr gut tun, diese Implantationscysten von Bindehautepithel in eine Kategorie zu bringen mit den Implantationscysten von Hornhautepithel, sei es, daß diese durch ein einfaches Einsprossen in Hornhautwunden entstanden sind, oder daß es sich um ein Hineinwachsen einer solchen Epithelsprosse in die vordere Kammer hinein handelt. Wir hätten bei den Cystenbildungen im Bereiche der Hornhaut dann von diesen Implantationscysten nur die abzutrennen, bei denen es sich um erweiterte Lymphspalten im Hornhautparenchym handelt, die sehr selten sind, und die Cystenbildungen, wie wir sie in dem degenerierten Kopfteil eines Pterygiums oder Pseudopterygiums auftreten sehen.

Schnitt № 35.

Schnitt № 100.

Schnitt № 210.

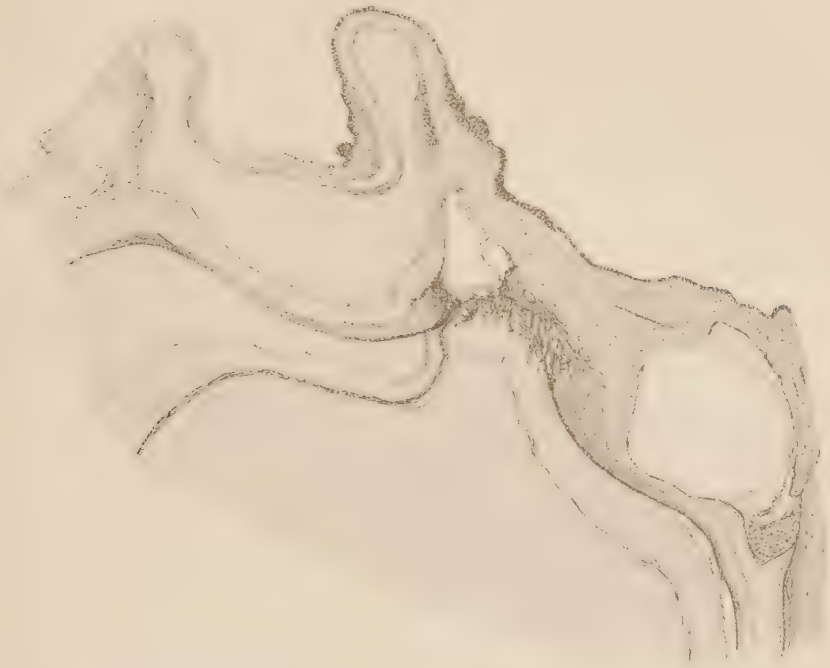

Schnitt № 240.

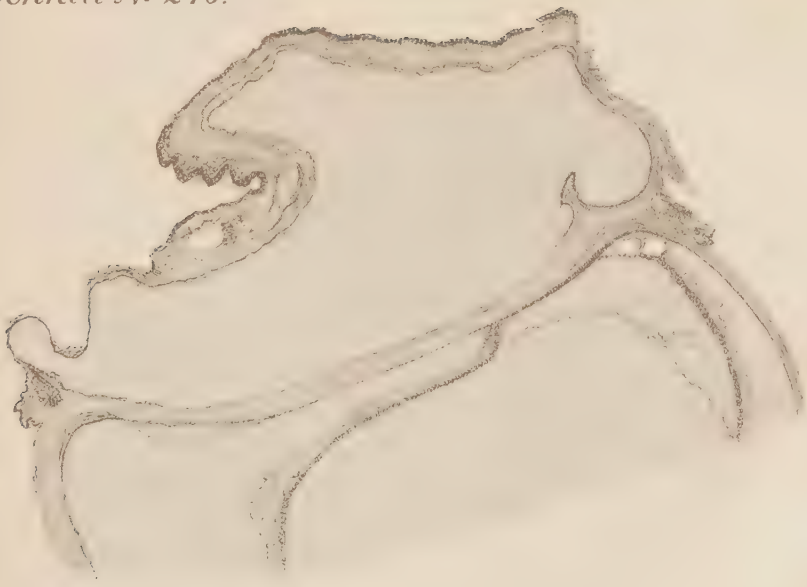

Literatur.

Alt: Archiv für Augenheilkunde, VI, 1877.

Appia: Archiv d'Opht.; Juillet et Aout 1853; zitiert: Klin. Monatsblätter XXXVIII, 1900.

Bartels: Beitrag zur pathologischen Anatomie der Keratitis disciformis. Dissertation, Rostock 1907.

Bietti: Über eine seltene Form von Hornhautcyste. Klinische Monatsblätter für Augenheilkunde, XXXVIII, 1900.

Bland Sutton: Hunterian Lectures. Royal College of Surgeons, 1889.

Cowell: Original Contributions. Roy. Londoner Ophtalm. Hosp. Rep. VI, 1869.

Del Toro: Quiste voluminoso da la cornea izquierda. Cronica ophtalmologica 1877. Ref.: Zentralblatt für Augenheilkunde, 1878.

Devereux Marshall: Implantation cysts of the iris. Transact. of the ophth. Soc. of the United Kingdom. XIX, 1899.

Dujardin: Kyste séreux de la cornée. La clinique ophtalmologique, 1905.

Elschnig: Epithelauskleidung der Vorder- und Hinterkammer als Ursache von Glaukom nach Staroperationen. Klinische Monatsblätter, 1903.

Frank: Cornealcyst. Annales of ophth., 1905.

Früchte und Schürenberg: Über Corneoscleralcysten. Klin. Monatsblätter für Augenheilkunde, XLIV, 1906, Bd. 2.

Fuchs: Über das Pterygium. Arch. f. Opht. XXXVIII, 2. 1892.

Gallenga: Brevi osservazioni intorno a cisti che si rinvengono nello pterigio. Rassenga di science mediche, Anno VII, Gennaio 1893, I.

Grahamer: Beitrag zur pathologischen Anatomie des Hydrophtalmus congenitus. v. Graefes Arch. of Ophtalm. XXX, 3, 1884.

Greeff: Zur Kenntnis der intraocularen Cysten. Archiv für Augenheilkunde, 1892, XXV.

Greeff: Pathologische Anatomie des Auges 1902—1906. Cysten der Cornea.

Ginsberg: Ein Fall von intracornealer Retentionscyste bei einem Hühnchen. Zentralblatt f. Augenheilkunde. Nov. 1897.

Ginsberg: Grundriß der pathologischen Histologie des Auges, 1903.

Just: Annales d'oculist. t. LXX, 1893.

Klebs: Über ödematöse Veränderungen im Hornhautepithel. Zieglers Beiträge zur pathol. Anatomie, XVII, 1895.

Kümmell: Zur Genese der Epitheleinsenkungscysten im Augeninnern, speziell in der Iris. Klinische Monatsbl. f. Augenheilk. XLV, 2, 1907.

Lauber: Über Scleralcysten. Graefes Archiv für Ophthalm. 58, 1904.

Leber: Über die intercellulären Lücken des vorderen Hornhautepithels im normalen und pathologischen Zustand. v. Graefes Archiv f. Ophthalm. XXIV, 1878.

Meller: Über Epitheleinsenkung und Cystenbildung im Auge. v. Graefes Archiv f. Ophthalm. LII, 1901.

v. Michel: Über seltene Befunde in verletzten Augen. Zeitschrift für Augenheilkunde, VI, 1901.

Oatman: Etiology und Pathology of corneal cysts with report of a case (Archives of Ophtalmology, May 1904) The Ophtalmoscope III, 1905.

Oehlrich: Über Epithelauskleidung der vorderen Kammer. Dissertation, Rostock 1909.

Ottava: Klinikai hözleményet. Symmetrisch gelegene große Lymphgefäßerweiterungen. Szemészet 5, 1885.

Peters: Sitzungsbericht der ophthalmologischen Gesellschaft, Heidelberg, 1900.

Peters: Eine Verletzung der Cornea durch Zangenentbindung mit anatomischem Befund. Archiv für Augenheilkunde LVI, Heft 4.

Ranvier: Recherches expérimentales sur le mécanisme de la cicatusation des places de la cornée. Arch. d'Anatomie mikroskopique II, 1898.

Reid: Epitheliale Cyste am Limbus corneae. Zit. von Bietti: Klinische Monatsbl. f. Augenheilk. XXXVIII, 1900.

Reis: Über Cystenbildung an der Hornhautoberfläche. Klinisch. Monatsbl. f. Augenheilk., 1902, 2.

Sachs: Über die von den Lymphgefäßen ausgehenden Neubildungen im Auge. Dissertation, Königsberg 1889.

Samelsohn: Cyste der Cornea. Klin. Monatsbl. f. Augenheilk. X, 1872.

Stahl: Über Fädchenkeratitis. Dissertation, Rostock, 1908.

Schieck: Über Cystenbildungen der Hornhautoberfläche. v. Graefes Archiv f. Ophtalm. LII, 1901.

Tertsch: Eine Cyste an der Hornhauthinterfläche. v. Graefes Archiv f. Ophthalm. 1903, LVI.

Treacher Collins: On the pathology of intraocular cysts. Royal London Oph. Hosp.-Reports, Vol. XIII.

Urmetzer: Über Epitheleinwanderung und Entwicklung von Epithelcysten im Auge. v. Graefes Archiv f. Ophthalm. LXVIII, 1908.

Wecker et Landolt: Kystes de la conjonctive. Traeté complet d'ophtalmologie, 1880, Tom I.

Whitehead: A case of implantation cyst of the iris. Brit. med. Journ. March, 1897.

Wintersteiner: Über Hornhautveränderungen bei Neuroepithelioma retinae. Arch. f. Augenheilk. XXXII, 1896.

Es ist mir eine angenehme Pflicht, meinem hochverehrten Lehrer, Herrn Professor Dr. Peters, für die Überweisung der Arbeit und die mir bei Anfertigung derselben geleistete Hülfe meinen herzlichsten Dank auszusprechen.

Lebenslauf.

Als Sohn des Fabrikanten Johannes Loevenich und seiner Ehefrau, geb. Schmitz, bin ich am 13. Mai 1886 zu Köln a. Rh. geboren. Meine Gymnasialstudien vollendete ich Ostern 1906 am Kaiser Wilhelm-Gymnasium zu Köln a. Rh. Ich besuchte nacheinander die Universitäten Bonn, Würzburg, Rostock, wo ich Ende Mai 1911 mein Staatsexamen bestand.